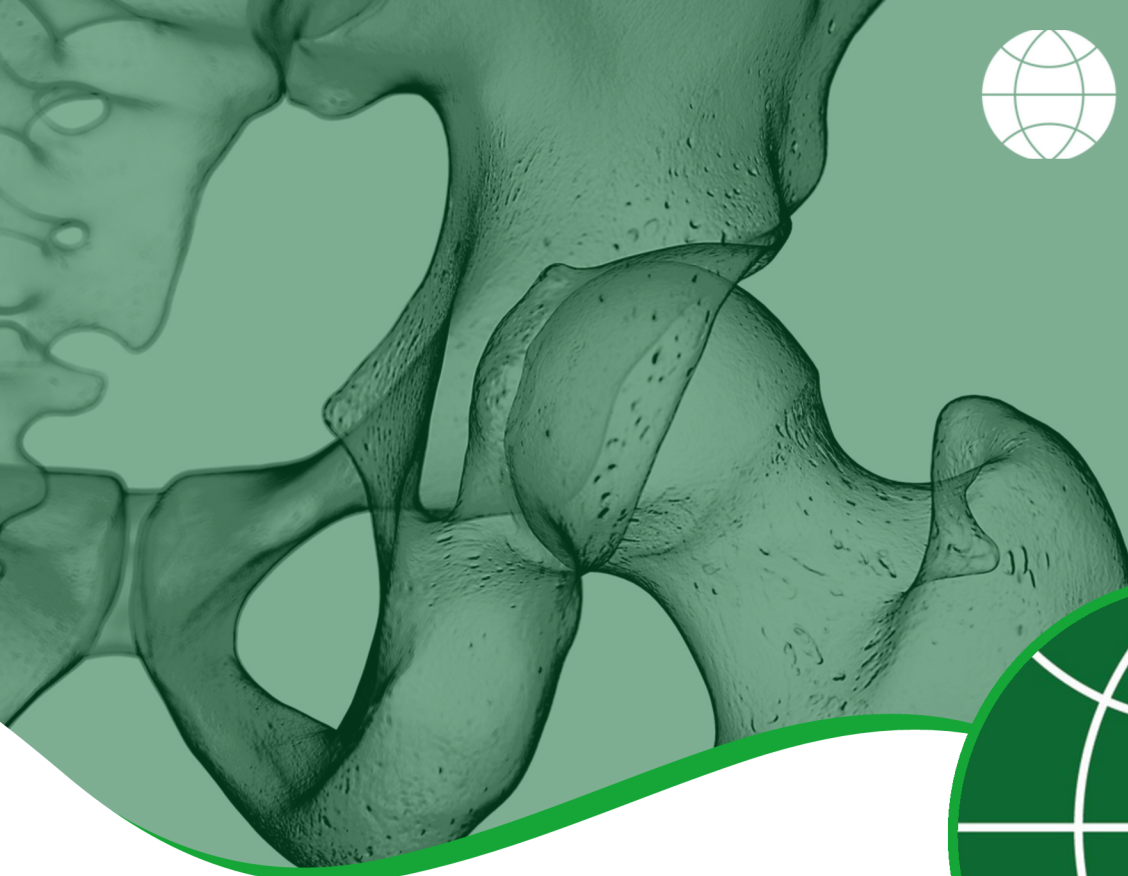



# LÉSIONS CHONDRALES ET DÉFAUTS OSTÉOCHONDRAUX

## DÉFINITION

L'articulation de la hanche présente des surfaces articulaires couvrant la tête du fémur et la cavité (acétabulum). Ces surfaces sont recouvertes de cartilage hyalin, ce qui permet à l'articulation de bouger librement avec une friction réduite. La tête du fémur ou l'acétabulum peuvent être endommagés, soit en affectant uniquement le cartilage articulaire (lésion chondrale), soit en affectant à la fois le cartilage et l'os sous-jacent (défaut ostéochondral).

Les lésions chondrals et ostéochondrales affectent le plus souvent l'acétabulum et tendent à se développer avec le temps en raison de mouvements répétitifs, d'une surutilisation et d'un stress au niveau de l'articulation de la hanche. Cela peut être lié à des troubles de la hanche tels que la dysplasie de la hanche et le conflit fémoro-acétabulaire. Plus rarement, ces lésions peuvent résulter d'un événement traumatique, comme une blessure sportive ou un choc direct sur la hanche lors d'une chute ou d'un accident de voiture.

Le cartilage n'ayant pas la capacité de guérir spontanément, les lésions chondrals qui provoquent des symptômes peuvent nécessiter une intervention chirurgicale. Les défauts ostéochondraux, en revanche, peuvent avoir certaines propriétés curatives en raison de la libération possible de cellules souches à partir du saignement qui se produit à la suite d'une lésion de l'os. Lorsque les symptômes ne disparaissent pas, une intervention chirurgicale peut également s'avérer nécessaire.

## PATIENT INFORMATION FACT SHEET

La chirurgie vise à réparer la zone endommagée en encourageant la croissance de tissu cicatriciel (ou fibrocartilage) qui, bien qu'il ne soit pas d'aussi bonne qualité que le cartilage hyalin d'origine, peut agir comme un bon substitut, en offrant une protection continue et en réduisant la douleur. Cela peut permettre de prévenir ou de retarder l'apparition de l'arthrose. En cas de lésions chondrals évoluées, les résultats du traitement chirurgical tendent à être moins bons.

### SIGNES ET SYMPTÔMES

Ils varient en fonction de la profondeur de la lésion du cartilage. Plus la lésion est profonde, plus les symptômes sont visibles. Les symptômes peuvent être les suivants:

- Douleur due au gonflement de l'articulation ou à la synovite
- Des symptômes mécaniques tels que le blocage ou l'instabilité peuvent résulter de fragments de cartilage détachés qui affectent le mouvement de l'articulation

For further information about ISHA - The Hip Preservation Society, how to find an experienced hip preservation surgeon or physiotherapist, or to make a donation, visit [www.ishasoc.net](http://www.ishasoc.net). Charity registered in England and Wales, number 199165.

## DIAGNOSTIC

Le patient est soumis à un examen physique et à une anamnèse approfondie. L'imagerie commencera probablement par des radiographies pour visualiser l'articulation et la structure osseuse. Elle peut être suivie d'une IRM, d'une arthro-IRM ou d'une tomodensitométrie. Les anomalies chondrales et ostéochondrales peuvent être difficiles à voir à l'imagerie et une arthroscopie de la hanche peut être nécessaire pour confirmer l'origine des symptômes. Le traitement des anomalies chondrales et ostéochondrales n'est généralement conseillé qu'en l'absence de signes de changements dégénératifs plus généraux ou de signes d'arthrose.

## TRAITEMENT NON CHIRURGICAL

Dans un premier temps, les mesures suivantes peuvent aider à soulager les symptômes et permettre une reprise de l'activité:

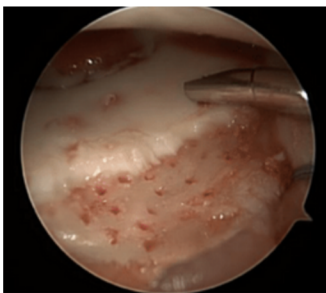
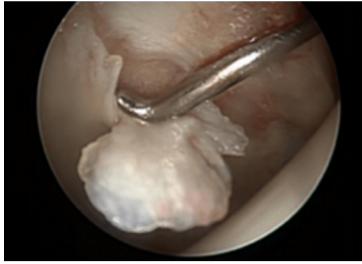
- Repos et limitation des activités sportives
- Injections d'acide hyaluronique
- La recherche clinique sur l'utilisation de produits biologiques tels que les injections de plasma riche en plaquettes (PRP) suggère qu'il peut s'agir d'une option dans certains cas.

## TRAITEMENT CHIRURGICAL

### Lésions chondrales

Il existe une série de traitements chirurgicaux qui varient d'un chirurgien à l'autre et d'un pays à l'autre. Certains sont décrits ci-dessous:

- Chondroplastie - retrait des fragments détachés et lissage des lambeaux de cartilage détachés pour éviter qu'ils ne se déplacent.
- Microfracture ou microforage - Avant de procéder à la microfracture, une chondroplastie est généralement effectuée pour s'assurer que toutes les zones instables du cartilage ont été nettoyées. La microfracture est une procédure de stimulation de la moelle, qui encourage les cellules souches de la moelle osseuse à remonter à la surface des lésions, favorisant ainsi la formation de tissu cicatriciel (fibrocartilage). Cependant, le fibrocartilage n'a pas les mêmes propriétés que le cartilage hyalin et finit éventuellement par se dégrader, ce qui peut entraîner des



lésions supplémentaires et l'apparition de l'arthrose. Des innovations récentes ont permis de développer des techniques visant à améliorer la qualité de la couverture de fibrocartilage nouvellement formée après une microfracture.

- Concentré mononucléaire (MCC) dans une matrice de plasma riche en plaquettes (PRP) - cette procédure consiste à utiliser des injections concentrées de plaquettes du patient (présentes dans le plasma sanguin) pour accélérer la cicatrisation. Ce traitement commence par le prélèvement de cellules souches dans la moelle osseuse du patient, suivi d'un prélèvement de PRP provenant du sang du patient. La procédure de microfracture est alors réalisée et le PRP est appliqué sur la zone de formation du caillot. Une fois la zone stabilisée, les cellules souches prélevées sont insérées sous le caillot, marquant la fin de la procédure, qui se déroule en une seule étape.

- MACI (implantation de chondrocytes autologues) - il existe plusieurs méthodes, mais la plupart impliquent le prélèvement d'un petit échantillon de cellules cartilagineuses (chondrocytes) dans la zone affectée de la hanche, qui est ensuite envoyé dans un laboratoire et utilisé pour cultiver une nouvelle réserve de cellules cartilagineuses. Celles-ci sont ensuite réimplantées plusieurs semaines plus tard pour combler la zone endommagée. Ces interventions se déroulent donc en deux temps.
- AMIC (chondrogenèse induite par une matrice autologue) - combine la microfracture avec l'application d'un filet/membrane de collagène qui est utilisé pour couvrir la zone où les nouvelles cellules ont été libérées, les protégeant ainsi pendant la période de croissance du nouveau tissu. Cette technique est généralement utilisée pour traiter les défauts affectant la cavité (acétabulum) de l'articulation de la hanche.

### Défauts ostéochondraux

- Mosaïcplastie et OAT (autogreffe ostéochondrale) - méthodes impliquant l'utilisation de cylindres ostéochondraux (petits cylindres, coupés avec précision, composés de cartilage articulaire recouvrant un os non endommagé), qui sont prélevés sur le patient (autogreffe) et utilisés pour le traitement de petites lésions de la tête fémorale.
- Lorsqu'ils sont prélevés sur le patient, les greffons sont prélevés dans une zone non portante de la tête fémorale ou du genou du même côté. Il s'agit d'interventions en une seule étape, réalisées soit par arthroscopie, soit à par technique ouverte, soit par une approche combinée.
- La mosaïcplastie décrit le traitement de plusieurs lésions de petite taille, tandis que l'OAT est utilisée pour des lésions plus importantes - le processus est par ailleurs le même pour les deux. Le risque de problèmes ultérieurs au niveau du site donneur est l'un des inconvénients de cette méthode. La zone de prélèvement peut parfois causer des douleurs, des changements dégénératifs et finalement de l'arthrose.
- OCA (allogreffe ostéochondrale) - cette procédure est similaire aux méthodes OAT et mosaïcplastie, mais les greffons ostéochondraux sont prélevés d'un donneur (allogreffe). Cela élimine le risque de problèmes au niveau du site donneur. L'OCA peut être utilisée pour réparer les défauts de la tête fémorale ou de l'acétabulum et peut également être utile dans le traitement des patients jeunes chez qui on a diagnostiqué une nécrose avasculaire (NVA) ou un certain degré d'affaissement de la tête fémorale.

### À QUOI S'ATTENDRE APRÈS L'OPÉRATION ?

Le rétablissement après une intervention de réparation du cartilage est généralement lent, car la cicatrisation des tissus est longue.

Pendant les deux ou trois premiers mois, l'appui et les activités seront limités, ce qui varie d'un chirurgien à l'autre et dépend des résultats de l'opération et des techniques utilisées. En cas de microfractures, une mise en charge partielle peut être recommandée pendant huit semaines pour permettre à la surface du cartilage de cicatriser.

La physiothérapie peut commencer après l'opération, en augmentant progressivement l'amplitude des mouvements, la stabilité, la force, la mobilité et la fonction sur une période pouvant aller jusqu'à un an, en fonction de l'opération pratiquée et des objectifs individuels.