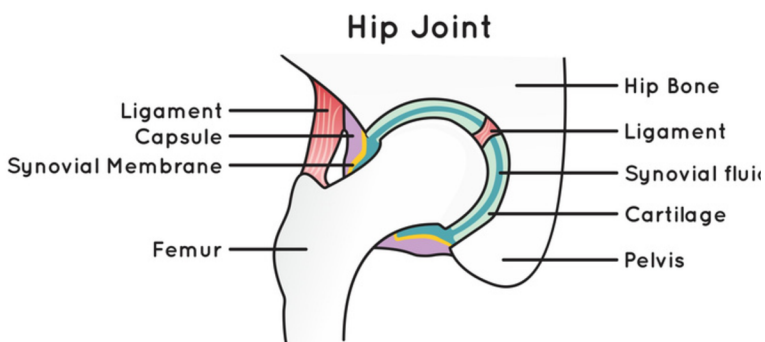




DISTURBI CHE COLPISCONO LA MEMBRANA SINOVIALE DELL'ARTICOLAZIONE DELL'ANCA

La condromatosi dell'anca e la sinovite villonodulare pigmentata (PVNS) sono entrambe patologie relativamente rare che si verificano nell'articolazione dell'anca e che interessano la membrana sinoviale (rivestimento dell'articolazione). La mancata diagnosi e il mancato trattamento possono causare ulteriori danni all'articolazione.



PATIENT INFORMATION FACT SHEET

DEFINIZIONE

La condromatosi è una patologia rara, benigna (non tumorale) che colpisce la membrana sinoviale dell'articolazione, più spesso nel ginocchio, ma può verificarsi anche nell'articolazione dell'anca. Si sviluppa generalmente tra i 30 e i 50 anni ed è più comune nei maschi. Con il progredire della patologia, il rivestimento dell'articolazione colpita cresce in modo anomalo con lo sviluppo di noduli cartilaginei. Questi possono variare in numero da poche unità a diverse centinaia.

Esistono due tipi di condromatosi:

Condromatosi primaria (sindrome di Reichel)

- Di solito colpisce solo un'articolazione
- La causa è sconosciuta
- I noduli tendono a rimanere piccoli e quindi i sintomi sono minori rispetto alla condromatosi secondaria.

Condromatosi secondaria

- Comporta la formazione di corpi liberi derivanti da un danno articolare in seguito a un trauma o all'artrosi
- Le dimensioni dei corpi liberi possono variare da pochi millimetri a qualche centimetro
- I noduli possono staccarsi e spostarsi nello spazio articolare danneggiando ulteriormente le superfici articolari con conseguente artrosi.

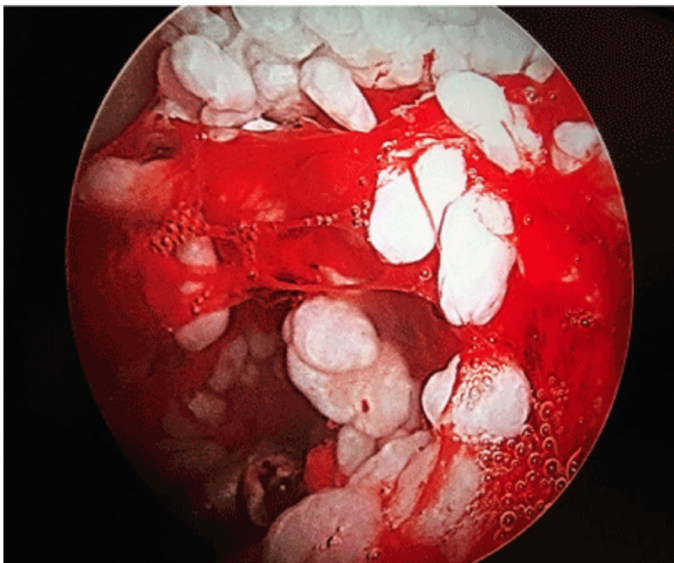


SEGNII E SINTOMI

- Dolore
- Versamento, anche significativo
- Riduzione dell'ampiezza di movimento
- Blocco articolare
- Durante il movimento si possono avvertire scricchiolii o schiocchi.

DIAGNOSI

La diagnosi può essere difficile e può richiedere molti anni. Oltre all'esame fisico, è probabile che venga eseguita una diagnostica per immagini, ma se i noduli non sono calcificati possono essere difficili o addirittura impossibili da vedere alla radiografia o con altre modalità di imaging. Di seguito sono illustrati alcuni esempi di condromatosi sulla diagnostica per immagini:



TRATTAMENTO NON CHIRURGICO

Dopo la valutazione e la diagnostica per immagini, si può decidere di monitorare eventuali sintomi o cambiamenti nel tempo per garantire che non si verifichino danni o deterioramenti all'articolazione. In alcuni pazienti la condizione può essere autolimitante e con la modifica dell'attività e l'uso di farmaci antinfiammatori e crioterapia il trattamento chirurgico può essere evitato. Se la condizione progredisce causando sintomi o danni più gravi, il trattamento chirurgico è l'unica opzione.

TRATTAMENTO CHIRURGICO

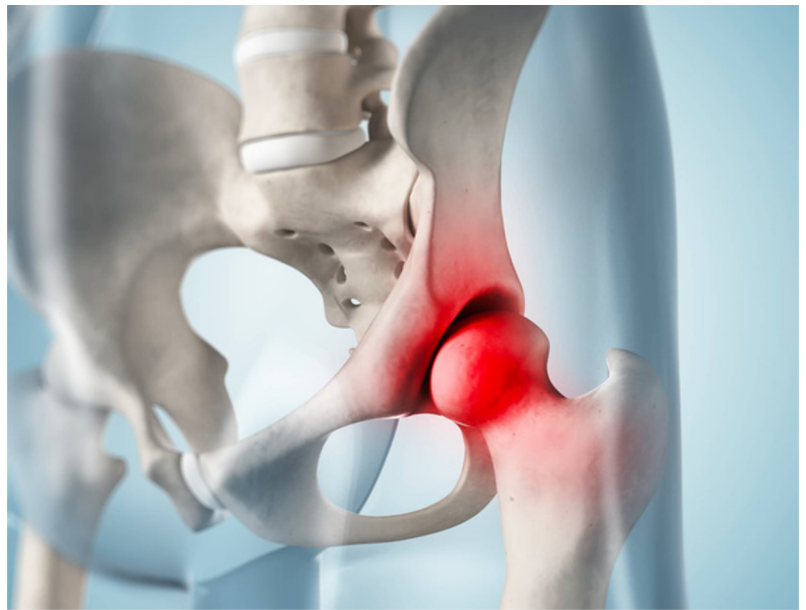Il trattamento chirurgico consiste spesso nella rimozione di tutti i corpi mobili con o senza asportazione del rivestimento dell'articolazione, una procedura nota come sinoviectomia. L'intervento può essere eseguito in artroscopia o a cielo aperto con un'incisione più ampia. La condromatosi dell'anca può recidivare nel 20% dei pazienti.

COSA ASPETTARSI DOPO L'INTERVENTO

Il recupero dopo la chirurgia artroscopica è generalmente più rapido rispetto a quello dopo un intervento a cielo aperto e quindi anche il ritorno alle attività è più facile. Il ritorno allo sport dipenderà anche dai risultati dell'intervento e i consigli saranno forniti dal chirurgo dell'anca e dal fisioterapista.

Nei primi due o tre mesi possono esserci limitazioni al carico sull'arto operato e all'attività fisica, che variano da chirurgo a chirurgo e dipendono dai risultati dell'intervento e dalle tecniche eseguite.

La fisioterapia può iniziare dopo l'intervento, aumentando gradualmente l'ampiezza di movimento, la stabilità, la forza, la mobilità e la funzione per un periodo fino a sei mesi, a seconda dell'intervento chirurgico eseguito e degli obiettivi individuali.



For further information about ISHA - The Hip Preservation Society, how to find an experienced hip preservation surgeon or physiotherapist, or to make a donation, visit www.ishasoc.net. Charity registered in England and Wales, number 199165.