



# ISHA

The Hip Preservation Society

2. Culturing  
of chondrocytes

Injection  
of cultured  
chondrocytes

1. Biopsy

Lesion

4. The cells  
are implan  
under

## 軟骨病変と骨軟骨欠損

### 意味

股関節には、大腿骨頭と臼蓋を覆う関節面があります。これらの表面はヒアリン軟骨で覆われており、関節が摩擦を減らして自由に動くことを可能にしている。大腿骨頭または寛骨臼のいずれかに損傷が生じると、関節軟骨のみが損傷して軟骨欠損となる場合と、軟骨とその下の骨の両方が損傷して骨軟骨欠損となる場合がある。

軟骨欠損と骨軟骨欠損はどちらも寛骨臼によくみられ、股関節周囲の繰り返しの動きや使いすぎ、ストレスなどにより、時間の経過とともに発症する傾向があります。これは、股関節形成不全や大腿骨寛骨臼インピンジメントなどの股関節疾患に関連して起こることがあります。あまり一般的ではありませんが、スポーツによる外傷や、転倒や交通事故などで股関節を直接打ったことが原因で損傷することもあります。

軟骨には自然治癒力がないため、症状を引き起こす軟骨病変は手術が必要になることがあります。しかし、骨軟骨の欠損は、骨の損傷後に起こる出血から幹細胞が放出される可能性があるため、ある程度の治癒力があると考えられます。症状が落ち着かない場合は、手術が必要になることもあります。

手術は、癒痕組織（線維軟骨）の成長を促すことによって損傷部位を修復することを目的としています。線維軟骨は、元のヒアルロン酸軟骨ほど質の良いものではありませんが、良い代用品として機能し、継続的な保護と痛みの軽減をもたらします。これにより、変形性関節症の発症を予防したり、遅らせたりすることができる。進行した軟骨病変が存在する場合、外科的治療の成績は悪くなる傾向がある。

## PATIENT INFORMATION FACT SHEET

### 徴候と症状

軟骨損傷の深さによって異なります。損傷が深ければ深いほど、症状は顕著になります。症状には以下のようなものがあります：

- 関節の腫れや滑膜炎による痛み[ss3]。
- 軟骨の遊離片が関節の動きに影響を及ぼすため、ロッキングや不安定性などの機械的症状が生じることがある。

### 診断

身体診察と並行して、患者から徹底的な病歴聴取を行う。画像診断では、まずX線検査で関節と骨の構造を観察します。続いてMRI、関節磁気共鳴画像（MRA）、CT検査が行われます。軟骨や骨軟骨の欠損は画像で確認することが難しいため、症状の原因を確認するために股関節鏡検査が必要になることもあります。軟骨や骨軟骨の欠損に対する治療は、より一般的な退行性変化や変形性関節症の徴候がない場合にのみ勧められる傾向があります。



## 非外科的治療

まず第一に、以下の治療が症状を緩和し、活動への復帰を可能にする:

- 安静とスポーツ活動の制限
- ヒアルロン酸[ss4]注射
- - 多血小板血漿(PRP)注射などの生物学的製剤の使用に関する臨床研究では、場合によってはこの方法も選択肢になりうる事が示唆されている。

## 外科的治療

### 軟骨病変

外科医や国によって異なるが、さまざまな外科的治療がある。以下にそのいくつかを紹介する:

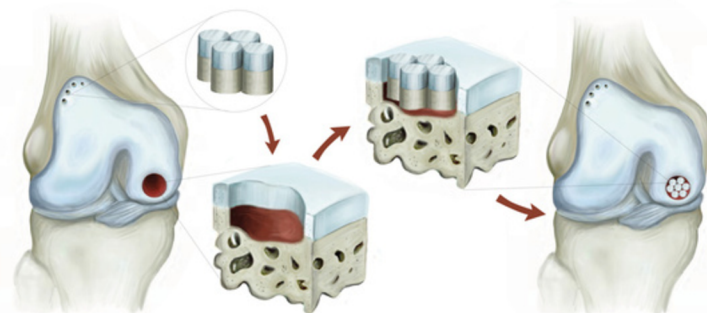
- 軟骨形成術-緩んだ軟骨片を除去し、軟骨片がずれないように平滑化する。

軟骨フラップの損傷を示す股関節鏡像 ..... (Mazek, 2024)

- マイクロフラクチャーまたはマイクロドリル-マイクロフラクチャーを行う前に、軟骨の不安定な部分を確実に修復するために、通常、軟骨形成術が完了します。マイクロフラクチャーは骨髄を刺激する治療法で、骨髄から幹細胞を損傷部位の表面まで誘導し、瘢痕組織(線維軟骨)の成長を促します。線維軟骨は、ヒアルロン酸軟骨と同じ性質を持っているわけではなく、最終的には破壊され、さらなる損傷や変形性関節症の発症につながる。最近の技術革新により、マイクロフラクチャーのみで新たに形成される線維軟骨の被覆の質を向上させることを目的とした技術が開発された。

マイクロフラクチャー治療の証拠を示す股関節鏡像 (Mazek, 2024)

- 血小板豊富血漿(PRP)マトリックス中の単核球濃縮液(MCC)-この治療法では、治癒を促進するために患者自身の血小板(血漿中に存在する)を濃縮して注入する。この治療法は、まず患者の骨髄から幹細胞を採取し、次に患者の血液からPRPを採取する。その後、マイクロフラクチャーが行われ、PRPが血栓形成部位に適用され、これが安定したところで、先に採取した幹細胞が血栓の下に挿入される。これで処置は終了となり、すべて1段階で完了する。
- MACI (マトリックス誘導性軟骨細胞移植) -様々な方法があるが、そのほとんどは、股関節の患部から軟骨細胞(軟骨細胞)のサンプルを少量採取し、それを研究室に送り、新鮮な軟骨細胞を培養するものである。数週間後、この軟骨細胞を損傷部位に再移植します。そのため、この手術には2つの段階がある。
- AMIC (自己マトリックス誘導性軟骨形成) -マイクロフラクチャーとカラーゲンメッシュ/メンブレンの適用を組み合わせたもので、新しい細胞が放出された部分を覆うために使用され、新しい組織が成長する期間中、細胞を保護する。これは通常、股関節窩に影響を及ぼす欠損の治療に用いられます。



### 骨軟骨欠損

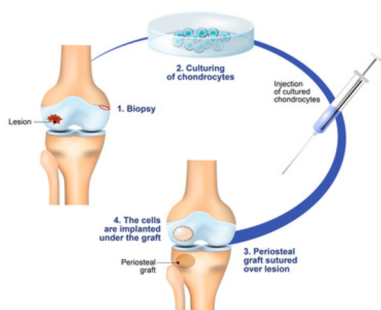- モザイク形成術とOAT (骨軟骨自家移植術) -骨軟骨プラグ(損傷していない骨の上にある関節軟骨で構成された組織の小さな、正確に切断されたプラグ)を使用する方法であり、患者から採取され(自家移植)、大腿骨頭の小さな病変の治療に使用される。
- 患者から採取する場合、プラグは大腿骨頭の非荷重部位または同じ側の膝から採取される。これらの手術は一段階であり、関節鏡視下、開腹、または複合アプローチで行われる。
- モザイク形成術は複数の小さな病変の治療法であり、OATは大きな病変の治療法です。この方法の欠点は、ドナー部位での後遺症のリスクである。使用された部位は痛み、退行性変化、そして最終的には変形性関節症になる可能性がある。
- -OCA (骨軟骨移植片) -この方法はOATやモザイク形成術と似ていますが、骨軟骨移植片はドナー(同種移植片)から採取します。これにより、ドナー部位の問題のリスクが取り除かれる。OCAは、大腿骨頭または寛骨臼の両方の欠損を修復するために使用されることがあり、また、若年で、大腿骨頭の血管壊死(AVN)またはある程度の崩壊があると診断された患者の治療にも関連することがあります。

## 手術後に期待されること

軟骨修復術後の回復には通常時間がかかります。最初の2~3カ月は体重の負荷や活動に制限がありますが、これは外科医によって異なり、手術所見や実施した手技によって異なります。マイクロフラクチャーを行った場合、軟骨表面の治癒を待つため、8週間は部分的な体重の負担が推奨されることがあります。

理学療法は術後に開始することができ、手術の内容や個々の目的に応じて、最長1年かけて徐々に可動域、安定性、筋力、可動性、機能を向上させていきます。

### AUTOLOGOUS CHONDROCYTE IMPLANTATION



For further information about ISHA - The Hip Preservation Society, how to find an experienced hip preservation surgeon or physiotherapist, or to make a donation, visit [www.ishasoc.net](http://www.ishasoc.net). Charity registered in England and Wales, number 199165.