

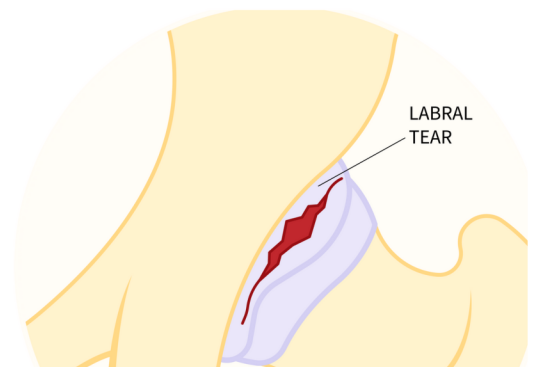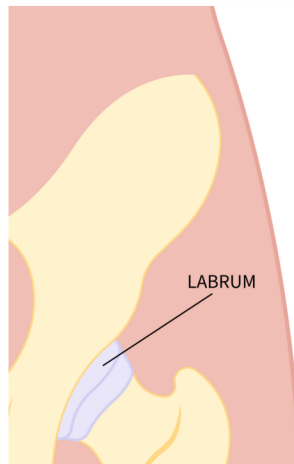


臼蓋裂傷

意味

臼蓋は臼蓋の縁を囲む線維軟骨の縁です。外見上は、股関節窩にさらに深さを加えた唇のように見える。この縁にはいくつかの重要な機能があり、大腿骨頭を吸引するような形で密閉することで関節を安定させます。また、関節を潤滑にする滑液が適切な位置に保たれるようにし、関節を通過する荷重の均等な分散と固有感覚[SS2] [SS3]をさらに助けます。関節唇の断裂は、以下のようなさまざまな理由で生じる：

- ケガやスポーツ外傷
- 大腿骨寛骨臼インピンジメント (FAI)
- 股関節形成不全 (DDH) に伴う不安定性



PATIENT INFORMATION FACT SHEET

関節唇に過度の負担がかかるような、大きな可動域で激しい動きを繰り返すスポーツ選手は、関節唇損傷のリスクがあります。また、一般の人では、臼蓋や大腿骨頭の骨の過成長 (FAI) が、通常の動作による股関節の動きで臼蓋に衝突することで、損傷することもあります。時間の経過とともに、関節軟骨の損傷だけでなく、臼蓋の断裂を引き起こすこともあります。



徴候と症状

臼蓋裂傷になると、以下のような様々な症状が現れます：

- 特定の動作中に鋭く引っかかるような痛み
- 走る、蹴る、階段を上る、方向を変えるなどの動作中の引っかかりやロック
- 長時間座っていると悪化する鈍い痛み

痛みや不快感は鼠径部に生じることが多いが、太ももの側面や臀部の奥に感じることもある。

診断

股関節温存外科医とのカウンセリングでは、特定の損傷や症状のパターンに関する報告など、詳細な病歴を聴取します。身体検査では、股関節を動かして痛みを再現する徒手検査を行います。画像診断では、X線検査やMRI検査（関節造影検査）が行われますが、臼蓋裂傷の診断を確定できるとは限りません。大腿骨や寛骨臼の回転変形が疑われる場合は、CT検査が必要になることもあります。その後、すべての情報を収集し、治療計画を立てます。

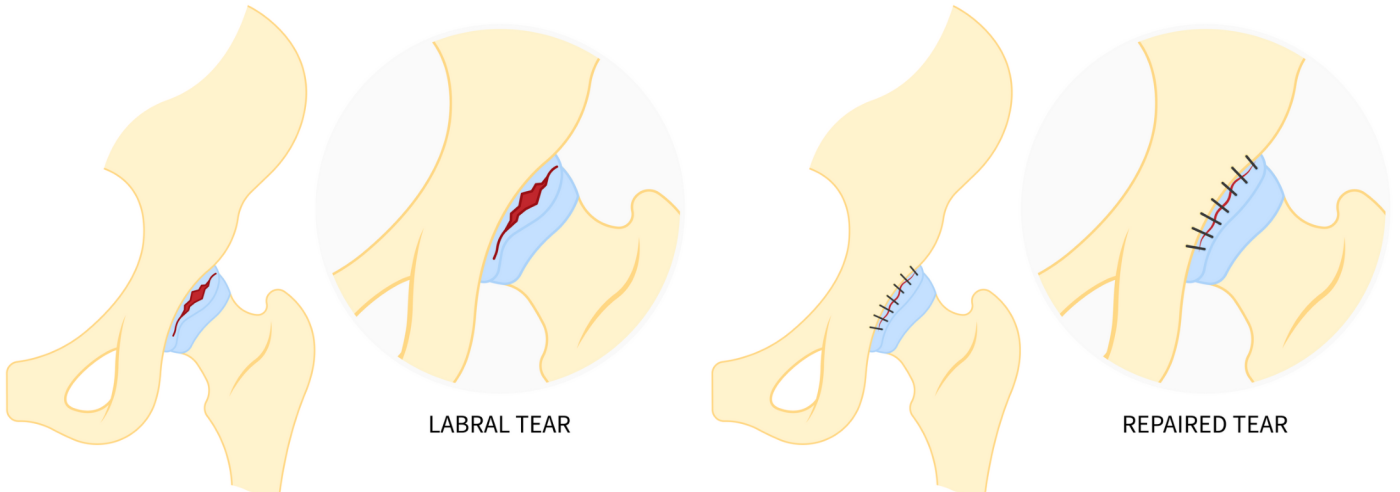
手術以外の治療

症状を引き起こす関節唇断裂は、手術以外の治療法にはあまり反応しないことが多い。安静、活動性の改善、理学療法、抗炎症薬などが有効な場合もあります。症状が持続する場合は、根本的な原因と臼蓋裂傷の外科的治療を関節鏡手術または開腹手術で行います。

外科的治療

関節鏡検査は、関節唇の損傷や断裂に対する最も標準的な治療法です。関節鏡検査では、関節唇を縫合して修復したり、整復したり、移植片（患者またはドナーからのもの）を使って再建したりします。さらに、上記のような動きを妨げている過剰な骨は、切り落とししたり削ったりすることができます。関節軟骨に損傷がある場合は、マイクロフラクチャーで治療することもある。変形によっては、観血的手術が必要になる場合もある。

HIP LABRAL REPAIR



手術後に期待されること

関節鏡手術後の回復は、観血的手術後よりも早く、活動への復帰も容易です。スポーツへの復帰は、手術中に判明した内容にもよりますが、担当の股関節温存外科医と理学療法士がアドバイスを行います。

最初の2～3ヶ月は、患脚の体重負荷が制限され、活動も制限されることがあります。これは外科医によって異なりますし、手術中に何が見つかったか、どの手技が行われたかによっても異なります。マイクロフラクチャーを行った場合は、軟骨表面の治癒を待つため、8週間は部分的な体重負荷が推奨されます。

理学療法は術後から開始することができ、手術の内容や個々の目的に応じて、最長6ヵ月かけて徐々に可動域、安定性、筋力、可動性、機能を高めていきます。