

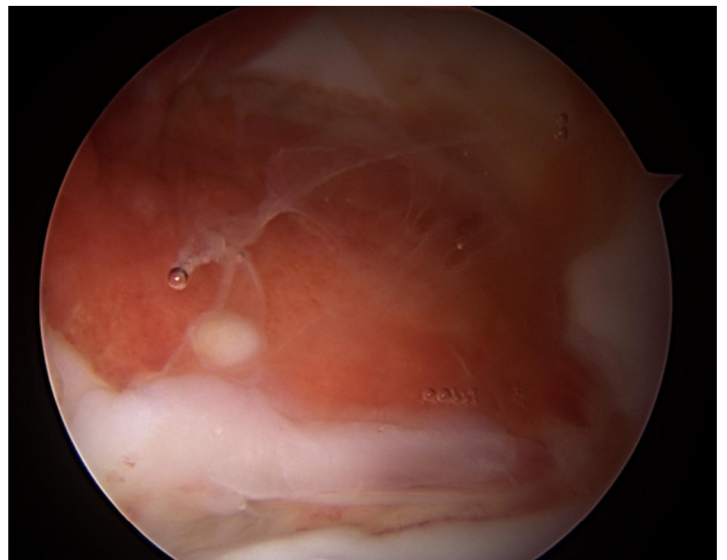


色素性絨毛性滑膜炎 (PVNS)

PATIENT INFORMATION FACT SHEET

定義

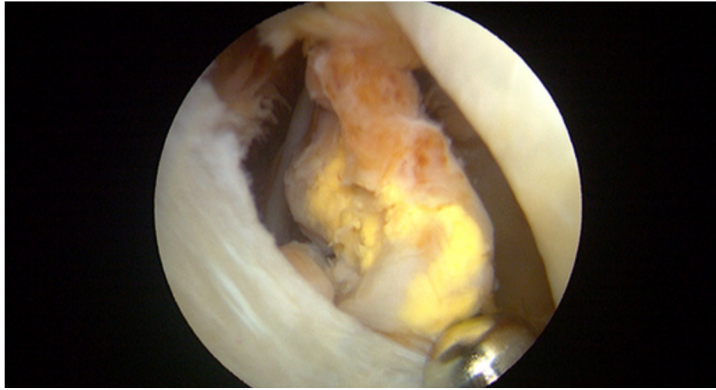
色素性絨毛性滑膜炎（PVNS）は、関節の内膜（滑膜-上図参照）を侵す良性（非がん性）の疾患である。原因は不明で、どの関節にも起こりえますが、膝に多くみられます。また、腱鞘[SS1]や滑液包[SS2]など他の軟部組織を侵すこともあります。股関節に発症すると、関節内膜が炎症を起こして肥厚し、放置すると最終的に関節面に損傷を与える。関節内膜がひどく変形すると、関節の動きや機能に影響を及ぼすことがある。股関節では女性に多く、一般的に30～50歳の間に発症します。





徴候と症状

- 痛み
- 可動域の減少



手術以外の治療

- 放射線療法は、再発リスクを低下させるために手術に加えて行われることもあります。以前の手術で広範なPVNSの管理がうまくいかなかった場合に行われることもあります。放射線療法を選択する前に、放射線の副作用を考慮する必要があります。
- 放射線注射療法を含む薬物注射は、一部の患者には有用であることが証明されていますが、副作用を伴います。
- まだ研究中の新しい経口薬も、入手可能性によっては使用可能である。

外科的治療

関節面に異常がない場合、あるいは関節面の状態が良好な場合は、滑膜切除術が選択されます。滑膜切除術では、関節内膜の一部または全部を切除します。滑膜をどの程度除去するかは損傷の程度によって決定されます。滑膜切除術は、関節鏡視下または切開創を大きくする開腹手術で行われる。逆に、関節が著しく悪化している場合は、人工股関節全置換術が症状を和らげる唯一の治療法かもしれない。

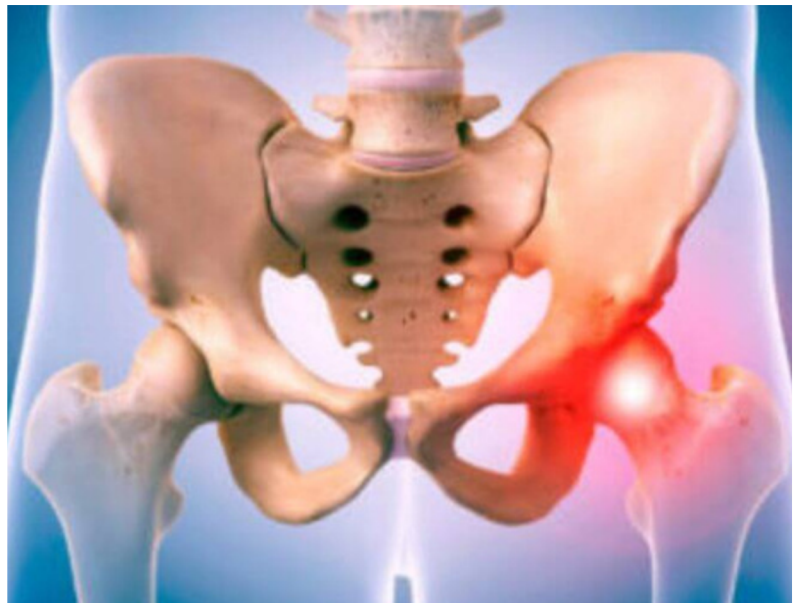
手術を行ってもPVNSが再発し、再手術や放射線療法などの追加治療が必要になることがあります。PVNSの再発率は高く、特に侵襲性の高い症例ではその傾向が顕著です。

手術後に期待されること

関節鏡手術後の回復は、一般的に開腹手術後よりも早く、したがって活動への復帰も容易です。スポーツへの復帰は手術所見にもよりますが、股関節温存術を担当する外科医や理学療法士がアドバイスを行います。

最初の2~3ヶ月は体重の負荷や活動に制限があるかもしれませんが、これは外科医によって異なり、手術所見や行った手技によって異なります。

理学療法は術後から開始することができ、手術の内容や個々の目的に応じて、最長6ヶ月かけて徐々に可動域、安定性、筋力、可動性、機能を高めていきます。



For further information about ISHA - The Hip Preservation Society, how to find an experienced hip preservation surgeon or physiotherapist, or to make a donation, visit www.ishasoc.net. Charity registered in England and Wales, number 199165.