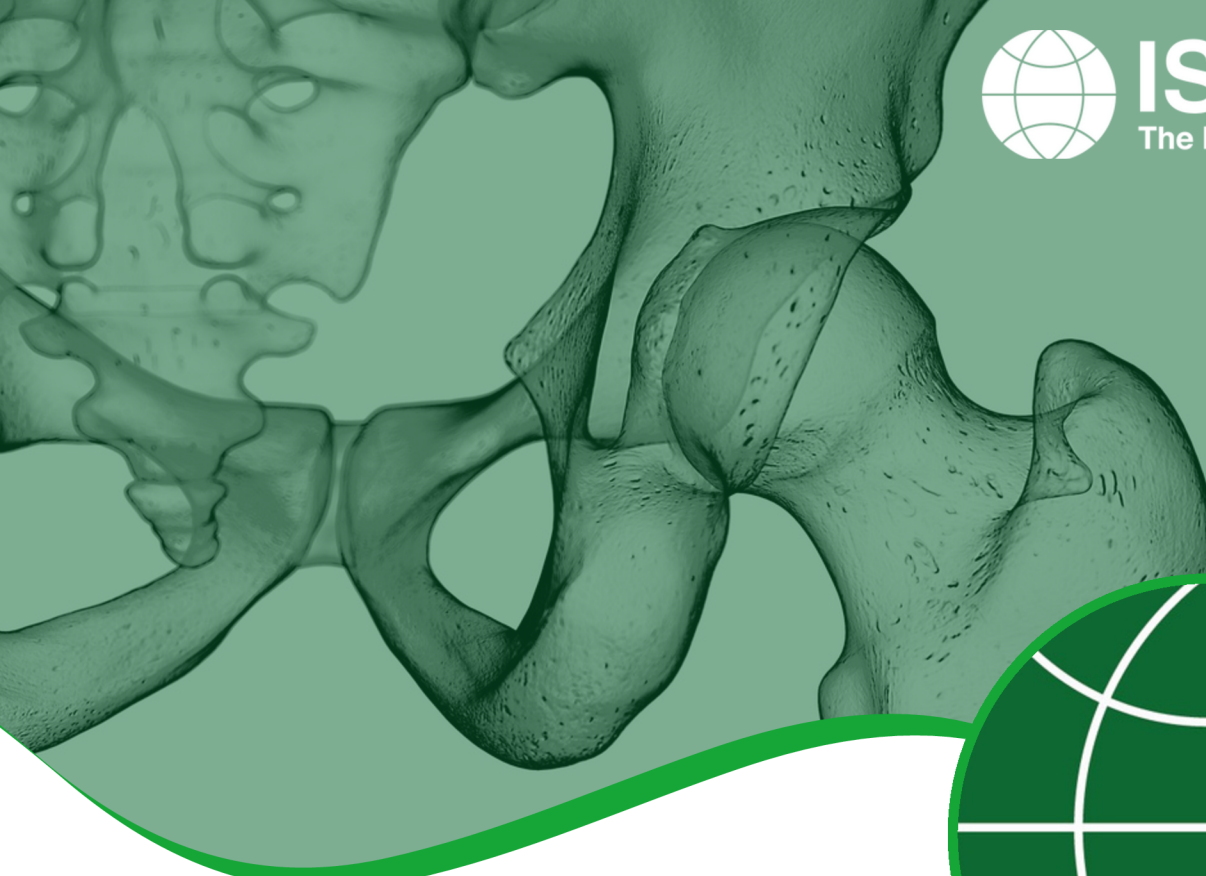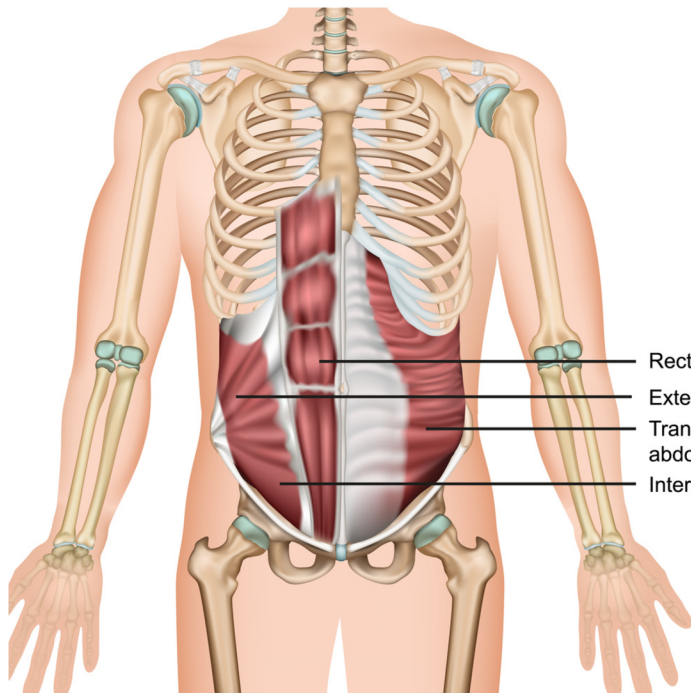


恥骨結合の痛み - 恥骨痛

意味

恥骨痛は、恥骨または鼠径部の慢性的な痛みによって記述される状態です。それは通常、大きな身体的努力を必要とする活動によって誘発され、サッカー、ホッケーや陸上競技のような急激な方向転換や繰り返しのキックを必要とするスポーツでより一般的です。



PATIENT INFORMATION FACT SHEET

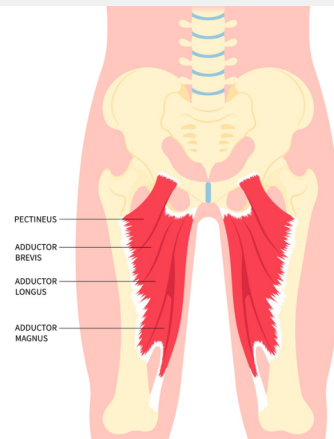
原因

恥骨痛の原因は主に3つある：

股関節内転筋と腹筋、または股関節内転筋群と外転筋群間の筋肉のアンバランスや過負荷

大腿骨寛骨臼インピンジメント (FAI)、または変形性股関節症や大腿骨の回転異常でみられる股関節可動域の減少による恥骨結合への機械的ストレス。

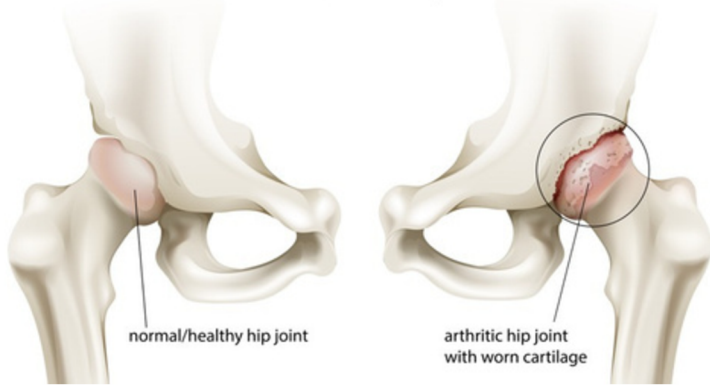
腹壁の後方 [ss5] の筋力低下による鼠径部 (鼠径部) 関連の痛み (「スポーツヘルニア」とも呼ばれる)。



ANATOMY OF GROIN AND ADDUCTORS



Arthritis of the Hip Joint



徴候と症状

- 鼠径部、下腹部、恥骨結合部、会陰部、鼠径部、陰囊周辺の痛み（片側または両側）。
- 恥骨結合周辺の極度の圧痛
- 腹筋または内転筋の収縮時に痛みが生じ、キックやランニング、腹直筋へのエキセントリック負荷で悪化する。
- 片方または両方の臀部の可動域減少
- 腹部、背部、鼠径部、会陰部、大腿部、下腿部などの部位に、軽度の不快感から衰弱するような鋭い射撃痛まで、さまざまな痛みが生じる。
- 歩行、前屈み、階段の昇り降り、椅子や車への乗り降り、スポーツ中や就寝中の体幹のひねりなどで痛みが悪化する。

診断

これらの疾患の正しい診断と治療は難しいかもしれませんが。これは、股関節、骨盤、腹部周辺の解剖学的構造が複雑であることに加え、同様の症状を持つ股関節に影響を及ぼす他の疾患があるためです。また、筋骨格系ではないが同様の症状を呈する疾患も除外する必要があります。

患者から詳細な病歴を聴取した後、身体検査を行い、X線検査、MRI検査、CT検査、超音波検査などの画像診断を行う。X線検査やCT検査は、恥骨結合の変性や不安定性、股関節の構造変化や変性の兆候をチェックするために重要です。MRIや関節造影検査は、股関節や恥骨結合周囲の軟骨、腱、靭帯、筋肉などの軟部組織を評価し、X線では必ずしも確認できない骨の浮腫やストレス骨折の可能性をチェックするために行われます。超音波検査は、はっきりさせるために動的検査（患者が検査中に関連した動きをすることができる）が必要な場合や、腹壁ヘルニアの疑いが強い場合に役立ちます。

手術後に期待されること

関節鏡手術後の回復は一般的に開腹手術後よりも早いいため、活動への復帰も通常より早くなります。スポーツへの復帰は手術所見にもよりますが、股関節温存術を担当する外科医と理学療法士がアドバイスをを行います。

最初の2〜3ヶ月は体重の負荷や活動に制限があるかもしれませんが、これは外科医によって異なり、手術所見や実施した手技によって異なります。

手術後、理学療法を開始し、手術の内容や個人の目的に応じて、最長6ヶ月かけて徐々に可動域、安定性、筋力、可動性、機能を向上させていきます。

非外科的治療

治療は通常非外科的で、痛みの軽減に重点を置き、以下のいずれかの組み合わせが行われる：

- 悪化させるようなすべての活動からの安静
- 非ステロイド性抗炎症薬の使用
- 氷の使用
- 必要に応じて歩行補助具の使用、腰椎サポートベルトの使用、筋肉のアンバランス、可動域、体幹の安定性に対処するための運動療法を含む理学療法。
- コルチコステロイド注射

症状が改善したら、どのような治療でも徐々に活動を再開していく。エリートアスリートの場合、スポーツから離れる期間が長くなり、キャリアを損なう危険性があるため、この疾患の治療は非常に困難である。

外科的治療

非外科的治療で症状が改善しない場合は、開腹手術と関節鏡視下手術の両方による外科的治療が検討される。恥骨痛はFAIと併発することが多いため、両方の症状に対処する手術を同時に行うこともある。

恥骨痛の治療に用いられる手術の例としては、以下のようなものがある：

- 内視鏡下恥骨結合切除術
- 開腹による恥骨結合部搔爬術
- 楔状切除術
- 長内転筋腱のリリース（腹直筋の部分的リリースまたは修復を伴うもの、伴わないもの）
- 腹膜外後腹膜合成メッシュ留置術または鼠径ヘルニア/腹壁修復術
- 開腹による後腹部の修復と関連筋の修復
- 鼠径部神経切除術
- 恥骨結合関節置換術